Aus dem Städtischen Krankenhaus Berlin-Wilmersdorf
(Direktor: Prof. Dr. Baetzner)

Therapeutische Indikation bei Steinen einer Einzelniere

Inaugural-Dissertation

zur

Erlangung des

Medizinischen Doktorgrades

an der

Friedrich-Wilhelms-Universität
zu Berlin

vorgelegt von

Li-Hong Kwan
aus Canton (China)

Tag der Promotion: 10. 11. 1939

Druck: Karl u. Richard Hoffmann, Charlottenburg, Schillerstraße 44

M 210

Gedruckt mit Genehmigung

der

Medizinischen Fakultät der Universität Berlin

Dekan: Prof. Dr. Kreuz
Referent: Prof. Dr. Baetzner
Korreferent: Prof. Dr. Rostock

R. UNIV.
BIBLIOTHEEK
LEIDEN

Meinen lieben Eltern

in Dankbarkeit gewidmet.

Digitized by the Internet Archive
in 2026

https://archive.org/details/IA41550812_0081

Die Epoche der Nierenchirurgie beginnt mit der auf exakte Indikation gestützten Ausrottung der einen Niere durch Simon Gustav in Heidelberg am 2. 8. 1869. Experimentell hat Josephi Zambercarri in seinem Brief an Francois Redi (1680) zuerst durch Versuche an Hunden den Beweis erbracht, daß die Arbeit einer Niere zum Leben des Säugetieres genügend sei. Diese Frage ist für die Nierenchirurgie von großer Wichtigkeit geworden.

Wegen Steinleidens wurde die erste Niere mit glücklichem Erfolge 1880 von Czerny exstirpiert. Die erste Nephrolithotomie unternahm Moris mit gutem Erfolge in England und Czerny unternahm die erste Pyelolithotomie in Deutschland in demselben Jahre. Im Jahre 1882 entfernte Bardenheuer als erster einen Stein bei calculöser Anurie; ihm folgten Lucas, Israel, Bergmann. Seitdem nahm die Nierenchirurgie einen ganz ungeahnten Aufschwung und wurde eines der dankbarsten Gebiete in der modernen Chirurgie.

Wir können uns auf den Standpunkt Wildbolzs stellen, der eine gewisse Minderwertigkeit des Nephrektomiertén gegenüber dem Gesunden feststellte, da doch der Einnierige viel mehr den Gefahren ausgesetzt ist und ihnen auch eher erliegen kann als der Gesunde. Auch Experimente von Schmidt und Geronne beweisen, unter Wirkung von Röntgenstrahlen eine raschere Leukozytenabnahme bei nephrektomierten Tieren als bei gesunden; Melzer und Salant berichten, daß nach der Nephrektomie ein erhöhter osmotischer Druck sich einstellt und infolgedessen eine erhöhte Respiration; dabei kommt es nach Nephrektomie oder nach Anurie zu Oedemen. Ritter v. Steiskal und Axida berichten von Untersuchungen am Hunde, wonach bei einseitiger Nierenexstirpation bis zum 4. Tage eine stetige Verminderung der Salzsäure im Magensaft eintritt, bis sie am 4. ganz fehlt, um dann allmählich wieder zuzunehmen. Am 10. Tage ist der Befund wieder normal. Schilling dagegen prüfte die Nierenfunktion der Nephrektomierten und fand,

außer etwas langsamerer Harnkonzentration, keine wesentlichen Veränderungen.

Die Schädigungen, die die zurückgebliebene Niere infolge angeborenen Defektes oder Nephrektomie erleiden kann, bewegen sich in drei Richtungen:

1. kompensatorische Hypertrophie,
2. toxische Albuminurie (Nephritis),
3. Steinbildung, die häufigste Schädigung.

Nach Adrian und v. Lichtenberg sind die Steinbildungen in angeborenen Solitärnieren ein Drittel der Zahl aller pathologischen Fälle. Bezüglich der Steinerkrankung der 2. Niere nach Nephrektomie hat Tardo in seiner Sammelstatistik 8 Fälle zusammengestellt = 1,8 %, Cifuentes 6 Fälle = 2,34 %, Braasch und Foulds fanden sie in 2,75 % und Chevalla in 16,2 % der Fälle. Winter stellt die Konkrementbildung bei 8 % aller Solitärnieren fest. Israel und Mankiewitz meinten, daß 25 % aller Einnierigen an Kalculose erkranken die auch dann häufig genug vorkommt, wenn die entfernte Niere nicht an Kalculose, sondern an etwas anderem litt.

Die Veränderungen, welche eine Niere unter dem Einflusse eines Steines erleidet, sind zuerst Folgen mechanischer Einwirkung. Im weiteren Verlauf kann das Hinzutreten einer bakteriellen Infektion zu neuen vielgestaltigen Krankheitsprozessen führen.

Die Niere mit Steinbildung und aseptischem Urin zeigt nephritische Veränderungen, die Fedoroff nachgewiesen hat. Die Niere wird durch Bindegewebswucherungen zwischen den Harnkanälchen vergrößert (große, feste Steinniere), in weiter vorgeschrittenen Fällen wird sie verkleinert (geschrumpfte Steinniere). Bei hochgradiger Schrumpfung bleibt nur ein kleiner, bindegewebiger Sack übrig, der die Steine eng umschließt; zu der Schrumpfung kommt eine lipomatöse Umwandlung der Nierenkapsel, die sich besonders in der Hilusgegend (Israel), befindet. Albarran fand eine Niere von 35 g, Jardet von 48 g, Albertin fand Steine in einer Niere von Mandelgröße. Ueber eine ähnliche eigene Beobachtung berichtet Kümmell.

Die mechanischen Einwirkungen des Steines sind hyperämischer Art, häufig kommt es zu Blutaustritten, zu

Substanzverlusten, ja Drucknekrosen infolge Druck und Reibung durch den Stein. Hydronephrose kommt zustande durch Störungen des Harnabflusses.

Der primäre Stein gibt einen vorzüglichen Nährboden für Bakterien ab, der zur eitrigen Pyelitis, Pyelonephritis oder Paranephritis führt. Die Gewebsveränderungen beziehen sich auf Schleimhaut, Parenchym und Kapsel, meistens beteiligt sich auch der Harnleiter daran, mitunter auch die Blase. Israel beschreibt zwei Formen der Herderkrankung bei Infektion; die multiplen miliaren Herde und größere, meistens solitäre Abszesse.

Wenn bei einer Pyelitis mit Schwellung und Trübung der Schleimhaut sich eine starke ödematöse Durchtränkung hinzugesellt, so kann sie durch Verengung der Harnleitermündung den Abfluß erschweren. Greifen Oedem und Entzündung auf die Muskelschicht des Nierenbeckens über, wird seine Wand durch entzündliche Infiltration starr und hart, so leidet seine Austreibungsfähigkeit. Auf diese Weise kann ein Circulus vitiosus entstehen, indem die pyelitischen Veränderungen den Abfluß erschweren und die zunehmende Verhaltung infizierten Harns wiederum die Entzündung des Nierenbeckens steigert; das ist einer der Wege, auf welchem die Infektion einer Steinniere zur Pyonephrose führt. In anderen Fällen ist die mechanische Einwirkung des Steines die erste Ursache der Harnverhaltung in den Hohlräumen der Niere, zu der sich später eine Infektion gesellt.

Die Nierenkapsel und die Umgebung derselben wird bei der mit eitriger Nierenentzündung einhergehenden Steinbildung in Mitleidenschaft gezogen. Narbige Schrumpfung und Verwachsung der Kapsel mit der Nierenoberfläche werden bei chronischm Verlauf der Entzündung, paranephritische Abszesse beim Durchbruch durch die Fettkapsel gesehen. Auch Perforationen des Nierenbeckens sind von Abszeßbildungen gefolgt, die beim Durchbruch nach außen oder in den Darm zur Ausstoßung der Steine führen können.

Durch Verlegung des Nierenbeckenausganges bei Einzelniere kann vollkommene Sistierung der Harnsekretion auftreten und zur Anurie führen. Wir unterscheiden bei

Anurie eine sekretorische Anurie, bei der das Parenchym keinen Urin sezerniert, und eine exkretorische Anurie, bei der der Abfluß des Urins aufgehoben ist, die Steinanurie ist eine exkretorische, eine Obturationsanurie. Bei Einzelnieren ist sie aber mit sekretorischer Anurie kombiniert, indem auf reflektorischem Wege durch einen ureterorenalen Reflex — Angiospasmus der Nierengefäße ausgelöst wird, demzufolge die Nieren gar keinen oder zu wenig Stoff (Blut) erhalten, aus dem sie Harn erarbeiten können und die Sekretion aufgehoben wird; darum fehlt häufig die Hydronephrose bei einer einzigen Niere.

Guyon und Albarran verfolgten den Vorgang der „falschen" Anurie im Tierexperiment: sie haben den Ureter unterbunden, die Niere secernierte weiter und über der abgebundenen Stelle sammelte sich ein gewisses Quantum Urin. Die Harnausscheidung ließ erst dann nach, als der Druck der ausgeschiedenen Flüssigkeit einen gewissen Grad erreicht hatte. Dagegen fanden sie bei Anurie durch vollständigen Steinverschluß bei einer Einzelniere im Nierenbecken gar keinen Urin, und das Nierenbecken war auch nicht ausgedehnt, sodaß von einer Steigerung der intrarenalen Tension gar keine Rede sein kann. Häufig findet man im Gegenteil ein auffallend kleines, zusammengeschrumpftes Nierenbecken ohne einen Tropfen Flüssigkeit darin. So haben Guyon und Albarran festgestellt, daß die bei Anuria calculosa verschlossene Niere schon vom Augenblick des Verschlusses an keinen Urin mehr ausscheidet.

Die schlimmste Folge der Steinbildung bei einer Einzelniere ist die Urämie, die unweigerlich zum Tode durch Harnstoffvergiftung führt, wenn es nicht in kurzer Zeit gelingt, die Harnabsonderung wieder in Gang zu bringen, sei es durch Katheterisieren oder sei es durch operative Entfernung des Steines. William T. Briggs beobachtete einen Fall, in dem bei Anurie in einer Solitärniere bei einem Mann nach Abgang des Steins nach Katheterismus spontane Heilung erfolgte. Roterto sah bei einem Mann, der 3 Jahre nach Nephrektomie eine Anurie infolge Steines in der anderen Niere hatte, 8 Stunden nach Katheterismus den Abgang eines erbsengroßen rundlichen, rauhen, Steines. Kouznetzki beschrieb einen Fall, wo bei kongenitalem Defekt

der zweiten Niere nach operativer Entfernung eines Steines eine erneute Anurie nach spontanem Konkrementabgang behoben war.

In anderen Fällen versagt auch die Harnleiterkatheterisierung oder bringt nur vorübergehenden Erfolg. Das sehen wir bei den Fällen von Latzko, Rafin, Ganthier und Cibert, u. a.

In anderen Fällen war durch sofort angelegte Nephrotomie oder Entfernung der Steine der gefährliche Zustand zunächst behoben. Z. B. in den Fällen von Kijewski, Rosenstein, Keyes, Colella, Siedner, Giuliani und Arcelin, Israel, Chabanolle, Wilenski u. a.

Aber bisher stand man nun auf dem Standpunkt, daß man an einer Niere nur operieren soll, wenn man eine gesunde zweite vor sich hat. Nur in Notfällen handelte man anders. Die Erfahrungen der letzten Jahre mahnen zur Revision dieses Standpunktes. Versuche ergeben, daß man nur $^1/_6$ der normalen Nierenmaße braucht, um leben zu können. So fand man bei einem Menschen bei Fehlen der einen Niere für die andere Maße von 6,5: 4: 2 cm. In einem anderen Falle überlebte ein Kranker mit einer Niere von 15 g einen Unfall, bei welchem die andere Niere entfernt wurde.

Die chirurgischen Eingriffe zur Entfernung der Steine bei Einzelnieren erfordern exakteste Operationstechnik; vorhergehende Spülungen und Drainage durch Ureterkatheter sind erforderlich, breite Freilegung der Niere, äußerste Vorsicht beim Anfassen derselben, Schonung der Gefäße.

Die Meinungen gehen auseinander, welche der konservativen Methoden die bessere ist. Als Operation der Wahl kommt hierfür vor allem die Pyelolithotomie in Betracht, da sie keine Parenchymschädigungen verursacht und die in die Nierenbeckenwand gesetzte Wunde keinerlei größere Gefäße verletzt und eine schnelle Heilungstendenz hat.

Pyelolithotomie ist bei einer ganzen Reihe von Fällen nicht zu verwenden, weil entweder das Nierenbecken durch seine Lage ohne Verletzung des Nierenparenchyms nicht erreichbar ist, oder die Eröffnung des Beckens durch direkten Einschnitt auf solche Schwierigkeiten stößt, daß der Weg durch das Parenchym die kleinere und weniger ein-

greifende Operation darstellt. Dann nehmen wir die Nephropyelolithotomie, sie wird bei Einzelnieren auch gut vertragen.

Die Nephropyelolithotomie ist die Operation bei Steinen bei intrarenalem Nierenbecken. Außerdem wird sie sich als besonders angebracht erweisen bei stark entwickelter Perinephritis, bei der die Niere und das Nierenbecken in harte sklerotische Massen eingebettet sind, die nur durch Schere oder Messer von der Beckenwand getrennt werden können; ferner bei den Fällen, bei denen schon eine Pyelolithotomie vorangegangen war, die zu umfangreichen Verwachsungen mit der Umgebung geführt hat. Israel sah als Indikation für Nephropyelolithotomie Kelchsteine, große Korallensteine, große Beckensteine und feste Verwachsungen. Indikationen, denen man auf Grund unserer neuesten Untersuchungsmethoden beinahe völlig beistimmen kann. Ebenso sieht Casper als einzigen Anlaß, für diese Operation sehr komplizierte Steine und ein intrarenales Nierenbecken an. Er erwähnt nicht die Fälle mit festen unlösbaren Verwachsungen.

Es sind Fälle bekannt (Israel), in denen an ein und derselben Solitärniere dreimal Nephrolithotomien gemacht worden sind. Wir müssen ganz besondere Vorsicht bei der Operation üben und sie auf den möglichst geringsten Einschnitt beschränken. Fedoroff hat in zwei Fällen Nephrolithotomien gemacht. Paolo, Ganthier, Carlo, Rosenstein, Latzko, Giuliani, u. a. haben auch mit dieser Methode an Einnierigen operiert. Wildbolz will die Nephrolithotomie nur bei Parenchym- und festsitzenden Kelchsteinen verwenden, sowie bei verzweigten Korallensteinen. Professor A. Läwen hat gemeint, daß man die Nephrolithotomie nicht nur zur Entfernung der Steine aus intrarenalen Nierenbecken anwenden kann, sondern auch die Steine bei normalen Nierenbecken, statt der Pyelolithotomie und Pyelonephrolithotomie, wenn man sie unter gewissen Vorsichtsmaßregeln ausführt und mit dem kleinen radiären Nephrotomieschnitt, der den Nierenhilus nicht erreichen darf, und wie er von Zondeck u. a. empfohlen worden ist, die Operation ausführt. Denn bei der Verlegung der dorsalen Arterie, die im Sinus des Nierenbeckens gedeckt durch Pa-

renchym verläuft, vermeidet man durch Anwendung der Nephrolithotomie eine Durchschneidung dieser Gegend.

Ueber die Frage, ob bei Pyelolithotomie das Nierenbecken nach der Steinentfernung wieder genäht werden soll, herrscht unter den Operateuren keine Einstimmigkeit. In Deutschland sind die meisten Chirurgen und Urologen Anhänger der Naht und nur in der letzten Zeit sind Stimmen laut geworden, die der von Joseph seit langer Zeit propagierten nahtlosen Pyelolithotomie beipflichten. Eine große Regenerationskraft ist dem Nierenbecken eigen und sich selbst überlassene Wunden dieses Organs heilen rasch. Durch die Naht kommt es auch zuweilen zu einer schlechten Ernährung der Wundränder, die dann nekrotisch und zu einer neuen Infektionsquelle werden können. Der Verzicht auf die Naht ermöglicht es auch, die Dauer der Operation wesentlich abzukürzen. E. Sonntag und W. Rosenthal haben auf Grund von experimentellen Untersuchungen an Hunden von Kairis und Perlmann das nahtlose Verfahren empfohlen. Die Operation gestaltet sich ohne Naht viel einfacher und kürzer, der postoeprative Verlauf ist normal und Fistel sind nicht zu befürchten, außerdem werden Verengungen vermieden. Bange hat in der Bierschen Klinik auf Anraten von Joseph auch keine Naht angelegt und niemals eine Fistel gesehen. Perlmann berichtet von guten Erfolgen bei nahtlosen Pyelolithotomien. Goldstein und William beweisen durch Experimente, daß die ein und mehrfache Nephrotomie oder die Nephrolithomie an einseitig nephrektomierten Hunden sichere und erfolgreiche Eingriffe sind, die ohne Naht der Niere ausgeführt werden können und fistellos verlaufen. Keyes und Mathe betonten auch, daß man die Nierenbecken nicht nähen soll.

Die Anhänger der Nahtlosigkeit sind vor allem Legueu, Perlmann u. a., Gegner besonders Seres. Wenn man Folgerungen aus den aus dem Schrifttum bekannten Fällen ziehen will, so kann man sagen, daß mit der nahtlosen Methode keine schlechteren Resultate erzielt werden als mit Naht. Soweit man sich bisher ein Urteil bilden kann, soll man dort, wo die Naht leicht und ohne Zerren des Gewebes ausführbar ist, sie ruhig machen; in den anderen

Fällen kann man die Operationswunde unbedenklich offen lassen.

Die partielle Nephrektomie wird vor allem in Betracht kommen in den Fällen, wenn bei Solitärniere sich in einem Pol der Niere ein circumscripter Steinherd findet, ein Parenchymstein, ein Kelchstein, eine pertielle Hydronephrose mit mehr oder weniger zerstörtem Parenchym, eine mit Steinen gefüllte, abgeschlossene Eiterhöhle, die wegen Zerstörung des Parenchyms zu erhalten keinen Zweck hätte, sondern nur schädlich wäre. Bei infizierten Fällen ist Nephrostomie oder Pyelostomie das einzige mögliche Verfahren.

Die neueren Erfahrungen haben gelehrt, daß die angeblich so oft durch Pyelolithotomie zurückgelassenen Fisteln, bei denen man die temporäre und die Dauerfistel unterscheidet, nicht durch die Operationsmethode der Pyelolithotomie entstehen, diese vielmehr andere Ursachen haben. Zerreißungen der Nierenbeckenwand führen kaum je zur Fistelbildung; ihre Ursachen liegen immer in einer Verlegung des Ureters, mag sie durch einen im Ureter zurückgelassenen Stein oder einer mehr oder weniger stark ausgebildeten Knickung oder Striktur veranlaßt sein. Fisteln nach Pyelolithotomie sind bei den von mir zusammengestellten Fällen nicht bekannt.

Nach Nephropyelolithotomie und Nephrolithotomie kommt manchmal auch die Harnfistel vor. Die Harnfisteln entstehen nach Cifuentes durch Infektion und Drainage, in aseptischen Fällen nur selten. Tardo hat auch gemeint, daß die Fistelbildung wohl durch Unterlassen der Naht entsteht. Im Falle von Giuliani und Arcelin ist eine Fistel zurückgeblieben, diese nur nach der 2. malignen Operation, in allen übrigen Fällen wird nichts über Fisteln berichtet.

Die Blutungen nach Pyelolithotomie trennen wir in primäre und sekundäre, sie können entweder durch die Blase als Hämaturie oder direkt durch die Wunde in Erscheinung treten oder durch beide zugleich. Die primären Blutungen sind meistens Folgen von nicht unterbundenen besonders anormalen Gefäßen. Die sekundären Blutungen entstehen meistens durch Infarktbildung bei gleichzeitiger Infektion infolge Zerreißung eines anormalen Nieren-

gefäßes, ferner durch Zerreißung des Nierengewebes im Kelchhals beim Versuch der Entfernung von Kelchsteinen durch brüske Manipulationen. Die Zerreißungen können unbemerkt erfolgen, besonders bei der oberen anormalen Polarterie, da diese sich sofort zurückzieht, oft ohne zu bluten. Zuweilen, wenn Infektion des Wundbettes besteht, führen sie noch nachträglich zur Blutung, immer aber zur Infarzierung eines mehr oder weniger großen Abschnittes der Niere mit anschließender Nekrose. Bei Infektion erfolgt Blutung, während bei aseptischen Steinen nur eine Nekrose des Nierengewebes mit Schrumpfung die Folge ist.

Blutungen können auch durch extrarenale Drains eintreten, wenn sie zu lange liegen bleiben. Es kommt dann zur Usur eines Gefäßes und zu Blutungen. Müssen wir drainieren, so ist die Lage des Drains nach einigen Tagen zu ändern. Die Blutungen bei Nephrolithotomie und Nephropyelolithotomie sind recht häufig. Darum erfreut sich dieser Eingriff bei vielen Operateuren keiner Beliebtheit. Die Blutungsgefahr ist groß, ist man jedoch bei Einzelnierigen gezwungen, diese Operationen auszuführen, so kann unter Umständen durch Muskelüberpflanzung in die Nierenwunde die Blutung gestillt werden. Eugen-Joseph hat bei 2 Patientinnen (Nephrektomierten) wegen Steinerkrankung neben der Pyelotomie auch eine ausgedehnte Nephrolithotomie ausgeführt und dabei ein Stück faszienfreien Muskels in die Nierenwunde eingesetzt und hatte keine Nachblutung. In den von mir zusammengestellten Fällen findet man keinen Fall von Blutungen.

Die schwerste Folge nach einer Operation ist eine vollständige Anurie. Nach unseren heutigen Anschauungen ist die Funktion der Niere abhängig von einer entsprechenden Durchblutung dieses Organs. Dieses wiederum setzt voraus, daß die Gefäße normal weit sind und den Durchtritt der notwendigen Blutmenge gestatten. Die Störung des Kontraktionszustandes der Nieren findet über die vasomotorischen Fasern statt, welche aus dem Rückenmark in den Nierenstiel zu dem Gefäße verlaufen. Nach der heutigen Anschauung laufen demnach der Kontraktionszustand

der Gefäße und die Menge des abgesonderten Harns parallel.

Es ist bekannt, daß Operationen an den Nieren die Funktion dieses Organes im Sinne einer Herabsetzung oder sogar eines völligen Aufhörens der Harnsekretion beeinflussen können. Durch die verschiedensten Beobachtungen kann es als erwiesen angesehen werden, daß diese Störungen, welche von der Herabsetzung der abgesonderten Harnmenge bis zum völligen Aufhören einer Harnsekretion zum Ausdruck kommen können, durch den Kontraktionszustand der Nierengefäße maßgeblich hervorgerufen werden.

Es ist bekannt, daß Gefäße auf rein mechanische Reize, wie sie bei einer Operation nicht ausbleiben können, mit Kontraktion ihrer Muskulatur antworten. Dieser Reflex von Gefäßen selbst größeren Kalibers kann bis zu einem vollständigen Verschluß führen, sodaß jegliches Durchströmen von Blut aufhört. Dementsprechend kann es auch als grundsätzlich erwiesen angesehen werden, daß die Durchströmung der zu den Glomeruli führenden Gefäße stark gehemmt oder sogar aufgehoben wird. Auf dieser Grundlage entstehen die Reflexanurien.

Eine Niere, an welcher bei einer Operation mechanische Reize einwirken, kann somit über den Reflexbogen in ihrer Blutversorgung erheblich gestört werden. Dieser Reflexbogen geht durch die Schmerzleitungsbahn über den Nervus splanchnicus ,in die entsprechenden Rückenmarkssegmente und wird von dort wieder auf die vasomotorischen Nervenfasern übertragen. Von diesen hinwiederum geht dann die Regung auf die Gefäße über mit dem Erfolge, daß sie sich erheblich kontrahieren und der Niere die zur Harnsekretion notwendige Blutmenge vorenthalten. Hinzu kommt die Tatsache, daß ein an sich schon geschädigtes Organ durch derartige Reize, wie sie bei einer Operation zwangsläufig angenommen werden können, in erhöhtem Maße betroffen wird. Ein erkranktes Organ unterliegt bereits viel geringfügigeren Reizen als ein gesundes. Diese Tatsache gilt auch insbesondere für die Nieren. So ist eine einzige Niere an sich schon durch Uebernahme der Funktion auch der anderen Niere in erhöhter Tätigkeit und wiederum

geschwächt durch die vorhandene, uns interessierende Steinerkrankung. Aus diesem Grunde unterliegt die mit einem Stein erkrankte Niere in erhöhtem Maße jedem Reiz, auch wenn er an sich bei einem gesunden Organ keinen nennenswerten Schaden in der Funktion hervorrufen würde. Es ist daher erklärlich, daß selbst eine vorsichtige Operation an der einzigen, erkrankten Niere der Gefahr einer Hemmung oder sogar völligen Aufhörens der Harnsekretion unterliegt. Bereits der Zug am Nierenstiel kann einen derartigen Reflex ausüben, dessen Einwirkungsdauer vorher nicht abgeschätzt werden kann. Aber auch durch Quetschung und auch schon durch bloßes Hantieren an der Niere kann eine Störung in der Funktion hervorgerufen werden. Und diese wird umso gefährlicher, je mehr der Gesamtorganismus bereits der Störung der Nierenfunktion bei dem Vorhandensein nur noch einer einzigen Niere unterliegt. Die Scheu vor dem Eingriff an einer solchen Niere wird grundsätzlich umso größer sein müssen als eine Abschätzung nicht möglich ist, inwieweit der gesamte Organismus eine Störung der Harnsekretion verträgt. Es läßt sich leicht vorstellen, wie die Störung der Funktion der einzigen Niere den Zustand des Gesamtorganismus beeinflußt, und dieser Wiederum die Fähigkeit dieser Niere, sich von dem heftigen Reiz einer Operation zu erholen, beeinträchtigt. Dazu kommt noch, daß schon der Reiz durch Verwendung der Niere oder des Nierenbeckens den funktionsstörenden Reflex auszuüben vermag. So ist alles in allem aus den verschiedensten Ursachen heraus die Scheu vor einem Eingriff an einer einzigen Niere mindestens nicht unberechtigt.

Die Frage, ob man unter diesen Umständen und allein aus dieser Scheu heraus die Operation an einer einzigen Niere nicht wagen sollte, ist unter einem anderen Gesichtspunkte zu betrachten. Dies ist der Gegenstand meiner Ausführungen. Es kann vorweggenommen werden, daß die Entscheidung für oder gegen den vorzunehmenden Eingriff zur Entfernung eines Steins aus einer Einzelniere den vorliegenden Erfahrungen entsprechen doch leichter zu-

gunsten des aktiven Vorgehens getroffen werden kann, als es bisher üblich war.

Trotzdem ist die Abneigung gegen Eingriffe an einer Einzelniere sehr groß, wodurch manches versäumt wird. Eine Operation zur rechten Zeit ist unter allen Umständen angebracht und Erfolge zeigen die Richtigkeit dieser Ansicht. Je früher die Operation ausgeführt wird, um so besser, denn bei dieser Operation hat die aseptische Niere eine Mortalität von 2,9, die septische von 23,25 %, (von Rizvach, S. J.), Peroni, Paolo hat mit 12 Fällen und Mathe mit 5 Fällen bewiesen, daß bei frühzeitiger Entfernung von Steinen aus Einzelnieren, bevor Niereninsuffizienz und vorgeschrittene Infektion des Nierenbeckens eingetretén ist, wodurch oft ein aussichtsreicher operativer Eingriff sich in ein gefährliches Wagnis verwandelt, eine frühzeitige Operation ebenso gut wie bei Patienten mit beiden Nieren vertragen wird. Chiaudano berichtet über eigene Fälle von chirurgischen Eingriffen wegen Nephrolithiasis bei Einzelnieren, die alle leicht den Eingriff überstanden, und betont, daß man in diesen Fällen chirurgisch eingreifen soll, auch wenn die Kranken sich in sehr schweren Zuständen befinden und die Urämie sehr hochgradig ist, da die Resistenz der Niere ungemein hochgradig sei. Colella, Paolo, Rosolino haben vier Fälle als einen guten Nachweis dafür. Deshalb soll man mit der Operation nicht zögern, wenn starke Schmerzen oder Haematurie bestehen oder eine Infektion vermutet wird. Jedenfalls soll man nicht warten, bis Anurie eintritt. Die konservative Operation an einer Einzelniere ist weniger gefährlich als die nicht operative Behandlung. Ich habe viele Fälle zusammengestellt, davon einige Fälle sogar von ganz schweren Krankheitszuständen. Alle Eingriffe wurden gut vertragen.

Fall von Keyes, Edward L.

5 Fälle kamen wegen Steinerkrankungen an Einzelnieren zur Operation; davon 4mal mit Anurie. Ein Kranker mußte an der Solitärniere 3mal, ein anderer 2mal wegen Steinrezidivs operiert werden. Die Eingriffe wurden sämtlich ebenso gut vertragen wie von zweinierigen Patienten (dabei keine Pyelotomienaht).

Fall von Ganthier, Ch., et J. Cibert.

1. Es war bei einer 40-jährigen Frau nach Nephrektomie wegen rechtsseitiger Nierentuberkulose mit gleichzeitiger Steinbildung nach 2 Jahren zu Nierenkoliken in der anderen Seite gekommen, in der sich röntgenologisch ein erbsengroßer Stein als Ursache fand, der durch Pyelolithotomie entfernt wurde. Heilung.

2. Bei einer 23-jährigen Frau wurde Marsupialisation wegen einer cystischen Geschwulst in der subhepatischen Gegend vorgenommen. Eine Fistel blieb bestehen, ferner traten hohe Temperaturen auf, es traten auch Nierenkoliken der linken Seite mit Abgang eines Nierensteins auf. Die Röntgenaufnahme zeigte vier dichte kleine Schatten in der linken Nierengegend. Die zugleich rechtsseitig ausgeführte Pyelographie ergab einen höckrigen hydronephrotischen Sack, der mit der Fistel kommunizierte. Zunächst wurde rechtsseitig nephrektomiert und die Niere mit der Fistel entfernt. Schon nach 3 Monaten trat eine Anurie mit heftigen Nierenkoliken und hohem Fieber auf, die durch Ureterenkatheterismus behoben werden konnte. Nach 5 Tagen Pyelolithotomie mit Entfernung der vier Nierenbeckensteine und circumscripte Nephrolithotomie zur Entfernung eines Kelchsteines. Drainage, guter Verlauf, Erholung.

Fall von Colella, Paolo, Rosolino.

Bei 4 Fällen sind wegen vereiterter Nierensteine vor mehr oder weniger langer Zeit die eine Niere entfernt worden. Jetzt wurde wegen Steinbildung in der zurückgelassenen Niere, die zum Teil zu vollständiger Harnsperre geführt hatte, bei allen Fällen mit Erfolg eine Operation ausgeführt. Ganz besonders eindrucksvoll ist die Krankengeschichte eines 46-jährigen Mannes, bei dem vor 8 Jahren

wegen Steinbildung die linke Niere entfernt worden war. Er kam mit vollständiger Anurie, beängstigenden urämischen Erscheinungen und einem Reststickstoff von 386 mg% in Behandlung. Die Röntgenuntersuchung ergab 2 große Schatten im Bereich des rechten Nierenbeckens und 1 apfelsinengroßen Blasenstein. In einem ersten Eingriff wurde die Niere breit freigelegt. Es fanden sich zahlreiche miliare Eiterherde in der Rinde. Das Nierenbecken wurde eröffnet und drainiert mit einem Katheter nach Malécot. Es setzte sofort reichliche Harnausscheidung ein. Die Harnmenge ging von 4,5 L. am 1. Tage, in 7 Tagen auf 1,8 L herunter. Dabei sank der Reststickstoff im Blut auf 45 mg%. Als der Kranke sich erholt hatte, wurde nach 20 Tagen das Nierenbecken noch einmal freigelegt. An Stelle der gesuchten Steine konnte nur eine sandige Masse entfernt werden. In der gleichen Sitzung wurde der Blasenstein herausgenommen. Der Kranke konnte nach 70 Tagen in gutem Befinden entlassen werden. Er wurde aber noch mit Spülungen nachbehandelt.

Fall von Swan, Chinning S.

24-jähriger Mann vor 2 Jahren linksseitige Nephrektomie (Eiterniere). Vor 5 Tagen mit einem heftigen Schmerz in der rechten Flanke und mit Erbrechen erkrankt.. Zustand in den nächsten 48 Stunden unverändert. Urin o. B. Diagnose schwankte zwischen retrocoecalem appendicitischem und perinephritischem Abszeß. Pyelogramm zeigte eine leichte Hydronephrose. Am 4. Tage nach der Aufnahme unter Annahme eines perinephritischen Abszesses Operation. In Lokalanästhesie, später Gasnarkose. Freilegung der Niere. Abszeß weder im Perinephrium noch in der Bauchhöhle nachweisbar. Niere groß. Da der untere Pol etwas weicher erschien, Stichincision, die dicken gelben Eiter entleerte. Bei Austastung der Höhle fand sich ein 1 zu $^1/_2$ cm großer Stein. Kein Urin in der Höhle. Drainage. Heilung. Keine Harnfistel.

Fall von Richard O'Nell.

Er zeigte die Platten von einem Falle, dessen linke Niere ersetzt ist durch einen Kalkschatten, während in der rechten sich 2 Steine befinden. Der eine wurde vor 2 Jah-

ren durch Pyelolithotomie entfernt, der zweite, der bei dieser Operation augenscheinlich am oberen Calyx lag und dessen Entfernung deshalb nicht versucht wurde, ist später in das Nierenbecken herabgerutscht und wurde vor wenigen Tagen operativ entfernt. Dem Kranken, der eine Nephrostomie erhielt, geht es gut.

Fall von Mathe, Charles Pierre.

Verf. berichtet über 5 Fälle, aus denen die große Bedeutung der frühzeitigen Entfernung der Steine aus Einzelnieren hervorgeht. Alle konnten die Eingriffe gut vertragen.

Fall von Rafin.

Nephrektomie linkerseits wegen infizierter Steinniere. Nach 7 Jahren trat eine rechtsseitige Nierenkolik auf. Röntgenologisch waren zwei erbsengroße Steine nachweisbar. Nach weiteren 9 Jahren trat eine Anurie ein. Harnleiterkatheterung hat vorübergehenden Erfolg. Verf. legte zuerst eine Nephrostomie an und entfernte 3 Wochen später durch Pyelotomie die Steine, vollkommene Heilung.

Fall von Bastos, Henrique.

Ein Zahnarzt, der nach der Entfernung der einen Niere wegen Vereiterung nach Steinbildung 20 Jahre später an der anderen eine Pyelotomie ebenfalls wegen Steinbildung durchgemacht hat, befindet sich jetzt im Alter von 69 Jahren durchaus wohl.

Fall von Pisani, L.

Verf. referiert über 33 Affektionen an Einzelnieren und hat bei seinen therapeutischen Maßnahmen im ganzen 3 Todesfälle.

Fall von Peroni, Paolo.

Verf. beschrieb 12 Fälle von Steinen bei Einzelnieren; davon sind 2 gestorben, die anderen geheilt. (Pyelotomie oder Nephrotomie).

Fall von Pazzagli, Raffaello.

Verf. haben einige Fälle von Rückfallsteinen bei Einzelnieren beschrieben. Bei Eingriffen wurden die Pyelotomie und Nephrostomie bevorzugt.

Fall von Kneise.

Ein 48-jähriger Patient, dem im April 1914 die linke Niere wegen Steinvereiterung entfernt worden war, zeigt jetzt 1925 eine schwere Pyonephrose durch Stein im gebliebenen Nierenbecken. Pyelolithotomie. Der Patient machte eine relativ ausgezeichnete Heilung durch. 25 Tage nach der Operation konnte er geheilt entlassen werden.

Fall von Chiaudano, Carlo.

Chiaudano berichtet über 6 eigene Fälle von chirurgischen Eingriffen wegen infizierter Nephrolithiasis bei Einzelnieren. Alle Fälle haben den Eingriff leicht überstanden. (Pyelotomie, partielle Nephrolithotomie, ausnahmsweise Nephrostomie).

Fall von Siedner:

Bei einer 23-jährigen Dame, die rechte Niere ist wegen Steinerkrankung exstirpiert worden, traten Schmerzen in der linken Nierengegend, Nachlassen der Urinsekretion und suburämischer Beschwerden, Uebelkeit, Fieber und Erbrechen auf. Diese steigerten sich so, daß die linke Niere operiert werden mußte und zwar wurde durch Pyelotomie posterior ein daumengliedgroßer Stein, dessen Fortsätze in die Nierenkelche hineinragten, entfernt. Das Nierenbecken wurde durch einen Nelatonkatheter drainiert.. 2 Stunden post operationem fließt unblutiger Urin aus dem Katheter. Nach der Operation treten keine urämischen Erscheinungen wieder auf. Nach etwa 5 Wochen war die Fistel geschlossen. Heilung.

2. 28-jähriger Herr im April 1923 Nephrektomie wegen rechtsseitig vereiterter Steinniere. Am 13. April 1924 später erkrankte der Patient plötzlich mit linksseitiger Nierenkolik, Kopfschmerz und Anurie. Es gelang am Abend einen Harnleiterkatheter bis ins Nierenbecken vorzuschieben, wobei sich unter hohem Druck Urin entleerte. Die Beschwerden schwanden, der Ureterkatheter wurde entfernt. Am 14. April tagsüber gutes Befinden. Seit dem Abend vorher $1^1/_2$ l Urin entleert. Abends trat ganz unter den gleichen Erscheinungen wie tags vorher eine Kolik auf, Urinentleerung war unmöglich, die katheterisierte Blase leer. Es wurde wiederum durch den ins Nierenbecken vor-

geschobenen Ureterkatheter unter hohem Druck Urin entleert, worauf sich ein annähernd normaler Zustand einstellte. Dieser Katheter blieb nur liegen, um dauernden Abfluß zu sichern. Am nächsten Morgen hörte nun die Urinsekretion durch den Ureterkatheter plötzlich auf, das zunächst gebesserte Befinden verschlechterte sich, es bestanden starke Schmerzen, hohes Fieber, Kopfschmerzen und ein sehr frequenter, ungleichmäßiger Puls, sodaß wegen des bedrohlichen Zustandes die Niere freigelegt wurde. Sie war kompensatorisch vergrößert, blaurot, das Nierenbecken war intrarenal entwickelt, sodaß eine Pyelotomie in der üblichen Weise nicht vorgenommen werden konnte. Soweit der Ureter sichtbar und tastbar war, ist ein Konkrement nicht wahrgenommen worden. Da ein tiefer sitzendes Hindernis angenommen, bei dem Verfall des Patienten aber von einer weiteren Ausdehnung der Operation Abstand genommen werden mußte, begnügte man sich damit, auf der Konvexseite der Niere durch einen tiefen Einschnitt in das Parenchym den unteren Kelch zu eröffnen, in diesen einen Nelatonkatheter einzuführen und die Niere nach außen zu drainieren. Am Abend war bereits durch den Katheter Urin abgeflossen. Der Allgemeinzustand besserte sich und einige Tage nach der Operation entleerte der Kranke durch die Harnröhre einen etwa linsengroßen Stein, der offenbar den Anfall hervorgerufen hatte. Bis Mitte November wurde die Niere noch nach außen drainiert, dann schloß sich nach Entfernung des Drains die Niere rasch. In der Folgezeit traten noch zweimal leichte Koliken auf, für die als Ursache der röntgenologisch nachgewiesene Tiefstand der Niere mit Ureterschlängelung angesehen wird. Ein Konkrement war röntgenologisch nicht nachweisbar, auch passierte ein Harnleiterkatheter glatt bis ins Nierenbecken.

Fall von Rosenstein.

Vor $2^1/_2$ Jahre wurde die rechte vereiterte Steinniere entfernt. Jetzt Ziehen in der linken Seite und suburämische Zustände. Röntgenologisch wurden Steine nachgewiesen und durch Nephrotomie 35 erbsen- bis walnußgroße reine Zystinsteine entfernt. Danach Heilung.

Fall von Latzko.

Bei einem Patienten, war die linke vereiterte Steinniere entfernt worden, später eintretende Anurie wurde durch Katheterung zeitweilig behoben. Erst nach Entfernung zweier Parenchymsteine aus dem unteren Pol. Heilung.

Fall von Ochsner.

Bei einer Patientin wurde die linke Niere exstirpiert. Nach $^1/_2$ Jahre geht unter starker Haematurie ein erbsengroßer Stein aus der rechten Niere ab. Aber 14 Tage später wurde Pyelotomie und Nephropexie wegen eines großen Steines der rechten Niere ausgeführt. Heilung.

Fall von Chabanolle.

Entfernung der linken Niere wegen geschlossener Pyonephrose. 4 Wochen später Anurie, die durch einen röntgenologisch festgestellten Stein des rechten Nierenbeckens bewirkt wird. Da Anurie nach 48 Stunden weiter besteht und der Zustand des Kranken sich verschlechtert, Nephrostomie mit Entfernung mehrerer Steinchen aus dem Becken. Einige Tage Urinsekretion aus der Wunde, nach einer Woche unter Ausstoßung eines erbsengroßen Steines nur noch aus der Blase. 6 Wochen nach der Operation einige weiße Blutkörperchen und Colibacillen im sonst normalen Urin. 8 Jahre später bester Allgemeinzustand; Urin normal, röntgenologisch nichts Krankhaftes nachweisbar.

Fall von Giuliani und Arcelin.

Giuliani berichtet über einen Einnierigen, der 3mal hintereinander nephrotomiert werden mußte und alle Operationen gut überstanden hat. Pat. war vor 20 Jahren von Gouillond wegen rechtsseitiger Nierentuberkulose nephrektomiert worden. 12 Jahre später trat eine Anurie auf deren Ursache ein Stein war. Gouillond und Rafin haben ihn damals zum 1. Male nephrotomiert. 6 Jahre später hat Giuliani die zweite Nephrotomie vorgenommen und fünf Steine entfernt. Seitdem bestand eine Nierenfistel. Trotzdem die Röntgenuntersuchung keinen Stein mehr gezeigt hatte und der Urinbefund sich durch Nierenbeckenwa-

schungen besserte, trat schon im folgenden Jahre erneut intermittierendes Fieber, trüber Urin, Haematurie und Schmerzen auf. Die Röntgenaufnahme zeigte wieder einen großen Stein. G. entschloß sich, trotz schlechten Allgemeinbefindens zur 3. Nephrotomie, die er aber zu einem möglichst kleinen Eingriff gestaltete. In Lokalanästhesie erweiterte er nur den Fistelkanal, ohne die Niere aus ihrer Lage zu bringen und entfernte auf diesem Wege mit einer Zange den langen schweren Stein. Während zunächst aller Urin durch die Wunde entleert wurde, ging er allmählich wieder auf dem natürlichen Wege ab.

Fall von Burci, Enrico.

Bei einer Kranken, die 10 Jahre vorher mit rechtsseitiger Nephrolithotomie und 1 Jahr darauf mit rechter Nephrektomie behandelt worden war, entwickelte sich in der übrig gebliebenen linken Niere ein Stein, der durch Pyelotomie entfernt worden ist. Burci wendet den kombinierten Schnitt von Guyon und Bazy an, wodurch das Gesichtsfeld größer wird. Keine Naht des Nierenbeckens. Heilung.

Fall von Rubritius.

Im Areal der rechten Niere (Nephrektomie vor drei Jahren wegen Hydronephrose) ein flächenhaft verkalktes Gebilde von Nierenform dem verkalkten Nierenlager entsprechen. Links zeigt die retrograde Füllung mit 18 cm Kontrastflüssigkeit ein auf Kindfaustgröße erweitertes Nierenbecken, in welchem sich 5 kirschkern- bis haselnußgroße Aussparungen finden, die strahlendurchlässigen Steinen entsprechen (linksseitige Pyelotomie). Heilung.

Fälle von Fischer.

1. Betrifft einen 51-jährigen Gastwirt, der wegen Pyonephrosis calculosa rechtsseitig nephrektomiert wurde. Aus der linken Niere war $^3/_4$ Jahr vorher durch Pyelotomie ein Stein entfernt worden, bisher aber kein Rezidev entstanden. 7 Wochen nach der Nephrektomie war jedoch bereits ein bohnengroßer Stein im Nierenbecken entstanden und nach weiteren 4 Wochen mußte wegen Anurie eine Nephrostomie vorgenommen werden; in dieser Zeit waren

noch drei weitere ebenso große und mehrere kleinere entstanden.

2. Bei einem 36-jährigen Werksarbeiter wurde wegen eitriger Steinniere linksseitig die Nephrektomie vorgenommen. Bereits 8 Tage später ging aus der vorher sicher steinfreien rechten Niere ein kleinerbsengroßer Stein ab, und nach weiteren 3 Wochen zeigte das Röntgenbild einen förmlichen Ausguß des Nierenbeckens und des obersten Ureterteils mit wolkigen, krümeligen Konkrementschatten. Durch die Nephrotomie konnten die zusammengebackenen, zahlreichen stecknadelkopf- bis erbsengroßen Steine entfernt werden, doch blieb auch hier im untersten Kelch ein Teil zurück. Bei ihm wurde eine Dauerberieselung durch die Drainage des Nierenbeckens vorgenommen. Hierzu wurde ein Milchsäurepuffergemisch benutzt (Normolaktol). Die Steine lösten sich aus ihrer Verbackung und gingen bis jetzt zum größten Teil ab.

Fall von Felding.

Felding teilt einen Fall von Solitärniere mit kalkulöser Anurie während der Gravidität mit, der nach Pyelotomie und Drainage des Nierenbeckens heilte, ohne daß es zu einer Unterbrechung der Gravidität kam.

Fälle von Wilenski Hirsch.

1. 24-stündige Anurie durch Stein bei einer Nephrektomierten, bei der die andere infizierte Steinniere vor 2½ Monaten exstirpiert wurde, ist durch den bis zum Nierenbecken vorgeschobenen Ureterokatheter aufgehoben worden, einige Tage später wurden die Steine entfernt (Nephrotomie). Nachdem noch einige Konkremente durch das Drain abgegangen sind, ist Pat. geheilt entlassen worden und ist auch jetzt, ein halbes Jahr nach der Operation, wohlauf und verrichtet jede schwere häusliche Arbeit. Sie fühlte sich noch nie so gesund wie jetzt.

2. 31-jährige Frau wurde vor drei Monaten die rechte Niere wegen infizierter Steinniere exstirpiert. Damals zeigte die linke Niere funktionell und röntgenologisch sich als intakt. Jetzt tritt heftiger Kolikanfall der linken Niere unter Anurie auf. Bei Katheterisierung zeigt sich die Blase

ganz leer und der Katheter wird in das Nierenbecken eingeschoben. Oeleinspritzung. Es werden 75 ccm trüber Flüssigkeit, mit grießähnlichen Konkrementen vermengt, entleert. Am nächsten Tag — bei 850 ccm Flüssigkeitseinnahme — beträgt die Urinmenge 1000 ccm. Die wiederholte Röntgenaufnahme zeigte deutlich mehrere kleine Steinschatten in der linken Niere, zwei Tage später wird eine Operation ausgeführt. Spaltung der Niere durch den Sektionsschnitt. In zwei Kelchen werden kirschrote Steine gefunden und herausgeholt. Im Nierenbecken und Ureter keine Steine. Drainage im Nierenbecken. In den nächsten Tagen fließt durch das Drain genügend Urin ab. Nach zwei Tagen durch Drain haben sich spontan 2 Steine entfernt. Nach 10 Tagen Heilung der Wunde. Seit einigen Tagen wird Urin per vias naturalis entleert. Entfernung des Drains. Nach 2 Wochen geheilt entlassen.

Ich habe im Vorhergehenden namhafte Autoren aus der Schrifttum angeführt, die sich für die operative Entfernung eines Steines bei einer Einzelniere einsetzen und ich möchte jetzt einen Fall bekanntgeben, der in der III. Universitätsklinik von Herrn Professor Baetzner behandelt wurde.

Es handelt sich um einen 23-jährigen Patienten, bei dem 1926 Nierensteine festgestellt und daraufhin aus dem linken Nierenbecken entfernt wurden. 1932 traten wiederum Nierenschmerzen auf. Es wurden wiederum Steine festgestellt. Nach Cylotropinbehandlung und Diät war der Patient bis zum Februar 1936 beschwerdefrei. Dann aber erkrankte der Patient an einer Pyonephrose, die durch einen großen Verschlußstein hervorgerufen war. Die Niere mußte entfernt werden. Der Patient war seit der Zeit in dauernder ärztlicher Beobachtung. Es wurden von Zeit zu Zeit Röntgenbilder der rechten Niere angefertigt, die eine stetige Vergrößerung eines Steins im rechten Nierenbecken zeigten, ohne daß der Patient Beschwerden äußerte und ohne daß im Urin pathologische Bestandteile nachzuweisen waren.

14 Tage vor Aufnahme in die Klinik im Mai 1937 hat der Patient einen kurzdauernden Temperaturanstieg. Er wird daraufhin in die Klinik aufgenommen. Im Urinsediment befinden sich massenhaft Leukocyten einige Erythrocyten. Albumen positiv. R. R. 145 : 95, Rest-N 33,6 mg%.

Röntgenologisch ist ein großer Nierenbeckenstein feststellbar.

Der Patient befindet sich in einem Zustand, in dem die Frage zu entscheiden ist, ob er eine Nephrolithotomie überstehen wird, wo die andere Niere vor einem Jahr entfernt war. Es gab einige Internisten, die die

operative Entfernung des großen Nierenbeckensteines ablehnten. Da aber wie schon im Vorhergehenden beschrieben wurde, auch namhafte andere Autoren den Standpunkt vertreten, daß die einzige Chance für eine länger dauernde Erhaltung der Niere und des Lebens des Patienten in der glücklichen Entfernung des Steines liegt, so entschloß man sich zur Operation.

Nach Freilegung der Niere sieht man eine hochgradig pyonephrotische Entartung (etwa $^1/_3$ bis $^2/_5$ der Niere ist pyonephrotisch verändert.). Es werden zunächst 200 ccm eitrig-urinöser Inhalt aus dem Nierenbecken abgesogen. Darauf wird versucht, von der Nierenrinde aus, den Stein zu entfernen. Das gelingt aber deswegen nicht, weil der Stein durch bindegewebige Septen an den Kelchwänden festgehalten wird. Aus diesem Grunde wird die Kelchwand breit gespalten und der Stein mit einer Kornzange extrahiert. In dem oberen cavernösen Teil der Niere wird ein Drain eingelegt, das bis in das Nierenbecken reicht und nach außen abgeleitet wird. Tampon in die Nierenwunde, Nierennaht.

Der postoperative Verlauf war folgendermaßen: In der Nacht 2mal spontan Urinabgang, auch aus dem Drain fließt etwas haemorrhagisch-urinöse Flüssigkeit. Im Laufe des nächsten Tages Urinretention. Patient bekommt NaCl. subcutan und Euphyllin i. v. zur Anregung der Diurese. Am nächsten Tage kein spontaner Urinabgang. Es sickert nur etwas urinöse Flüssigkeit aus dem Drain. Patient klagt über Schläfrigkeit. Da am darauffolgenden Tage der Rest-N 134 mg% beträgt und sich im Gesamtbefinden Zeichen einer Anurie bemerkbar machen, wird ein Aderlaß von 300 ccm vorgenommen und eine Bluttransfusion von 200 ccm daran angeschlossen. Es entleert sich darauf in der Nacht 40 ccm trüber flockiger Urin aus der Blase und reichlich Flüssigkeit aus dem Drain. Die Schläfrigkeit hat etwas nachgelassen. Abends darauf Schüttelfrost. Drain wird nun entfernt. Die Urinausscheidung ist nun recht gut in Gang gekommen. Trotzdem ist der Rest-N noch sehr hoch. 171 mg %. In den nächsten Tagen steigt die Urinsekretion weiter und der Rest-N sinkt und ist nach 14 Tagen 42 mg%. Da sich das Allgemeinbefinden gebessert hat und nur noch aus dem unteren Wundwinkel sich etwas Sekret entleert, welches nicht urinös ist, darf Patient aufstehen. Pat. wurde dann beschwerdefrei entlassen ohne Fistelbildung. 10 Tage nach der Entlassung wird Patient wieder mit Temperaturen aufgenommen. Es stellt sich heraus, daß sich eine Fistel gebildet hat, aus der eitrig-urinöses Sekret sich entleert. Nach 14tägiger Wundbehandlung und Kurzwellentherapie hat sich die Fistel geschlossen und der Patient kann geheilt entlassen werden. Die bei der jetzigen Entlassung angefertigte Röntgenübersichtsaufnahme ergibt keinen Anhaltspunkt für Konkrementschatten.

Die Röntgenaufnahme vom 28. 4. 1937:

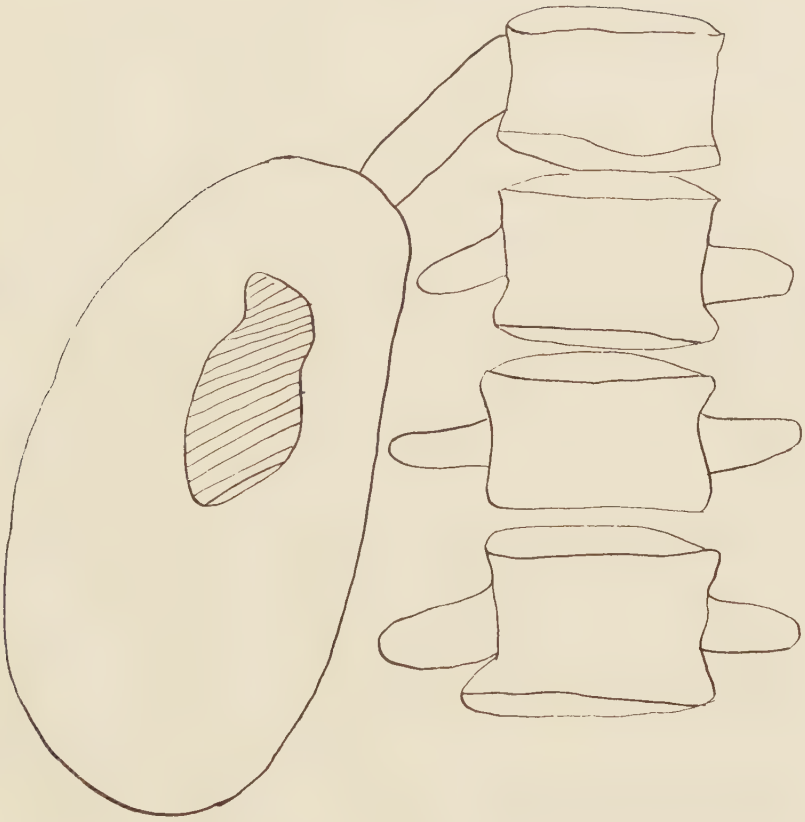

In der oberen Hälfte des re. Nierenschattens ein etwa pflaumengroßer dichter Schattenfleck, der als Nierenstein anzusehen ist. Der Nierenschatten ist etwas vergrößert, sonst von normaler Lage.

Die Röntgenaufnahme vom 30. 9. 1937:

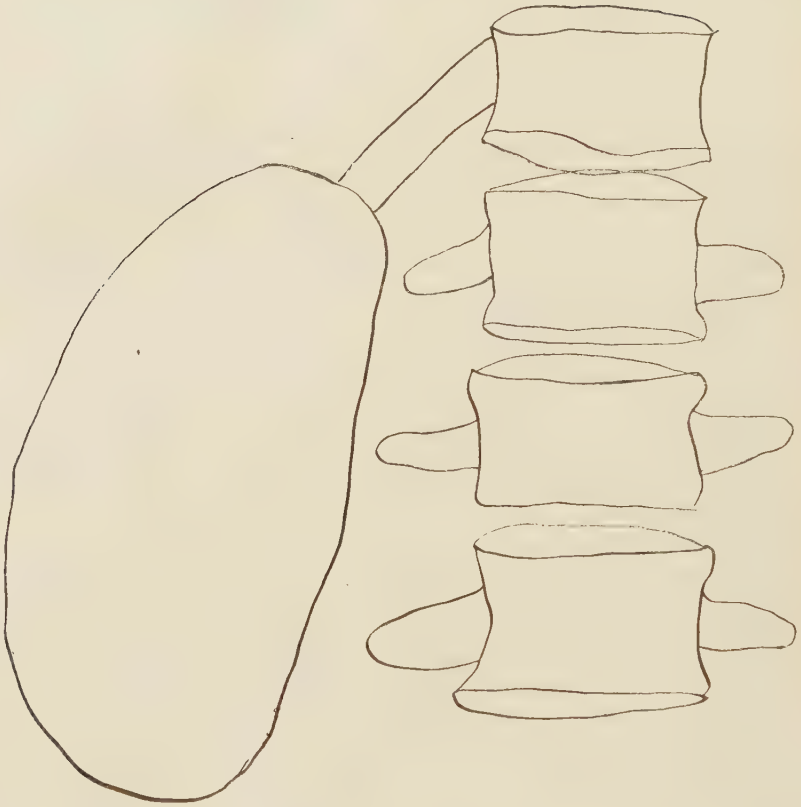

Nach der Operation: Der dichte pflaumengroße Schattenfleck im Bereich des Nierenschattens ist nicht mehr vorhanden.

Pat. stellt sich am 27. 6. 1939 wieder vor. Er gibt an, daß er seit der 2. Entlassung aus dem Krankenhause immer gesund gewesen ist. Er hat alles gegessen und sich immer sehr wohl gefühlt. 2mal sei er in Bad Wildungen zur Kur gewesen, habe aber gegenüber seinem sonstigen guten Befinden keinen Unterschied verspürt. Der Allgemeinstatus ist ausgezeichnet, das Operationsgebiet reizlos.

Zusammenfassung.

Nach sorgfältigster Prüfung des Schrifttums über die gemachten Erfahrungen in der Behandlung von Steinerkrankungen bei Einzelnieren und nach Bekanntgabe des von mir eben angegebenen Falles möchte ich abschließend bemerken, daß bei Steinen einer Einzelniere, wenn sie nicht durch Katheterisierung oder durch andere nicht operative Manipulationen spontan abgehen, ein operativer Eingriff und damit eine Entfernung der Steine das Mittel der Wahl ist. Denn die einzige Chance für die Erhaltung des noch in Funktion befindlichen Nierenparenchyms und des Lebens des Patienten besteht eben in diesem Eingriff.

Ob eine Pyelolithotomie, eine Nephrotomie oder eine Nephrostomie ausgeführt wird, hängt von dem Sitz des Steines ab, wobei zu bemerken ist, daß natürlich eine Pyelolithotomie am wenigsten eingreifend ist und damit am besten überstanden wird.

Wenn auch die Meinungen über den Verschluß des Wundgebietes geteilt sind, wenn auch einige namhafte Autoren die nahtlose Operationsmethode propagieren, wobei sie feststellen, daß sich keine Fisteln bilden, so möchte ich doch zu einer Nierennaht raten.

Die vorliegende Arbeit entstand auf Anregung von Herrn Professor Dr. W. Baetzner, dem ich hierfür sowie für manchen Rat und Unterstützung zu großem Dank verpflichtet bin. Auch dem Verband für den Fernen Osten sei an dieser Stelle mein Dank abgestattet.

Literaturnachweise:

Zeitschrift Zentralorgan für die gesamte Chirurgie (1930—1938).
Zeitschrift für urologische Chirurgie (1913—1937).
Zeitschrift für Urologie (1920—1936).
Zentralblatt für Chirurgie (1930—1938).
Die chirurgischen Krankheiten der Nieren (Israel, James).
Chirurgische Klinik der Nierenkrankheiten (Israel, James).
Chirurgie der Niere und des Harnleiters (Israel, James).
Handbuch der Urologie (Lichtenberg, Völcker, Wildbolz).
Zentralblatt für Gynäkologie Bd. 50.
Lehrbuch der Urologie und der Chirurgischen Krankheiten der männlichen Geschlechtsorgane (Wildbolz).
Lehrbuch für Urologie (Casper).
V. Bruns Beitr. z. klin. Chir. 1914 (Oekler).
V. Bruns Beitr. z. klin. Chir. 1918 (Schultz).
Erkrankungen des Harns- und Geschlechtes (v. L. Casper).

Lebenslauf.

Ich, Li-Hong Kwan bin am 5. August 1913 als Tochter des Kaufmanns Kwok-Hang und seiner Ehefrau Sui-Tsing, geb. Wu in Canton der Provinz Kwangtung geboren. Nach Beendigung meiner sechsjährigen Volksschulbildung besuchte ich die Gymnasialabteilung der Staatlichen Sun Yat-Sen Universität in Canton und legte dort im Juli 1931 die Reife-Prüfung ab. An der medizinischen Fakultät derselben Universität studierte ich weiter und bestand die ärztliche Vorprüfung, das Physikum im Juli 1933. Ich habe drei klinische Semester noch in Canton und fünf an den deutschen Universitäten Bonn und Berlim verbracht. Das ärztliche Staatsexamen habe ich in Berlin abgelegt.